కంటిలో క్షయవ్యాధిపై ఒక దృష్టి

కంటి టీబీగురించిన అవగాహన పెంచుతున్న మరియు తాజా పరిశోధనగురించి వెల్లడిస్తున్న

ఎల్ వి ప్రసాద్ నేత్ర వైద్య విజ్ఞాన సంస్థ

ప్రపంచ టీబీ దినం – మార్చి 24

- టీబీ బాక్టీరియా శ్వాసకోశంనుంచి కళ్ళతో సహా శరీరంలోని ఏ భాగానికైనా వ్యాపించగలదు.
- ప్రపంచవ్యాప్తంగా టీబీ కేసులు పెరగడంతో, ఆక్యులర్ (కంటి) టీబీ కేసులుకూడా పెరుగుతున్నాయి.
- ఆక్యులర్ టీబీ చికిత్స ఒక నిపుణులైన ఆప్థల్మాలజిస్ట్ మూల్యాంకనం తరువాత పూర్తి కోర్సు యాంటీ-టీబీ మందులతో జరగాలి.
- ఒక సంవత్సరంలో, ఎల్వీపిఇఐ తన వ్యవస్థ కేంద్రాలన్నింటిలో 1000కి పైగా ఆక్యులర్ టీబీ కేసులను నిర్వహిస్తున్నది.
- ప్రామాణిక టీబీ పరీక్షతో ఆక్యులర్ టీబీని కనిపెట్టడం కష్టం. చాలావరకూ ఒక ఆప్థల్మాలాజిస్టుచే అది ఉండగల సంభావ్యతను ఖచ్చితంగా అంచనావేయడంపై ఆధారపడి ఉంటుంది.
- ఆక్యులర్ టీబీ నిర్ధారణ మరియు చికిత్సను ప్రామాణికం చేయడానికి ప్రభుత్వం ఇండియన్ ఎక్స్ట్రాపల్మనరీ టీబీ (ఇండెక్స్-టీబీ) మార్గదర్శకాలవంటి ప్రయత్నాలను చేసింది. దీనిని ప్రపంచ ఆరోగ్య సంస్థ ఆమోదించిందికూడా.
- ప్రపంచమంతటా ఆప్థల్మాలజీలో అత్యంత తీవ్ర పరిశోధన జరుపుతున్న అంశాలలో ఆక్యులర్ టీబీ ఒకటయింది.
- కంటిలో టీబీ బాక్టీరియా ఉనికిని అధ్యయనం చేయడానికి వినూత్న జీబ్రాఫిష్ నమూనా ఉపయోగించబడింది.
- ఆక్యులర్ టీబీ కారణాలు మరియు నిర్ధారణను అధ్యయనం చేయడానికి దేశంలో ఒక ప్రత్యేక జీబ్రాఫిష్ పరిశోధనా లాబ్ ఉన్న ఏకైక సంస్థ ఎల్వీపిఇఐ.

"కంటిలో క్షయవ్యాధి ఉన్నదా? కంట్లో టీబీ ఎలాగ వస్తుంది? ఈ ప్రశ్నను ప్రజలేకాక టీబీ రోగులకు చికిత్స చేస్తున్న డాక్టర్లుకూడా తరచుగా అడుగుతారు. 1884లో మొదటిసారి కంటిలో టీబీ బాక్టీరియాను కనుగొనడంవలన ఇది ఆశ్చర్యజనకంగా ఉన్నది", అన్నారు **డా సౌమ్యవ బసు, నెట్వర్క్ హెడ్, యూవైటిస్ సర్వీసెస్, ఎల్ వి ప్రసాద్ నేత్ర వైద్య విజ్ఞాన సంస్థ**. 1882 మార్చి 24న టీబీకి కారణమయ్యే బాక్టీరియా, *మైకోబాక్టీరియం ట్యూబర్క్యులోసిస్* ను గుర్తించినట్లు

డా రాబర్ట్ కోచ్ ప్రకటించిన రెండు సంవత్సరాల తర్వాత ఈ ఆవిష్కరణ జరిగింది. ప్రపంచ ఆరోగ్య సంస్థ (డబల్యూహెచ్ఒ) మార్చి 24 తేదీని ఇప్పుడు ప్రపంచ టీబీ దినంగా గుర్తించింది.

“టీబీకి కారణమయ్యే బాక్టీరియా ఊపిరితిత్తులనుండి కళ్ళతో సహా శరీరంలోని ఏ భాగానికైనా వ్యాపిస్తుంది. ప్రతి సంవత్సరం భారతదేశంలో 2.5 మిలియన్ క్షయవ్యాధి కొత్త కేసులు నిర్ధారించబడుతున్నాయి. పెరుగుతున్న టీబీ కేసులతో, ఆక్యులర్ (కంటి) టీబీ కేసులలో పెరుగుదలను మనం చూస్తున్నాము. ఇది కంటిలో వాపుకు (యూవైటిస్) అత్యంత సాధారణ కారణాలలో ఒకటి,” అని జోడించారు **డా బసు**. వార్షికంగా, ఎల్ వి ప్రసాద్ నేత్ర వైద్య విజ్ఞాన సంస్థ తమ వ్యవస్థ కేంద్రాలన్నింటిలో 1000 కంటి టీబీ రోగులను చూస్తున్నది. లక్షణాలు నొప్పి మరియు కంటిలో ఎరుపుదనంనుంచి చెదిరిన దృష్టి, లేదా రెండిటి మిశ్రమంవరకూ ఉండవచ్చు. నిపుణులైన ఆప్థల్మాలజిస్టుచే మూల్యాంకనం తరువాత కంటి టీబీకి యాంటీ-టీబీ మందుల పూర్తి కోర్సుతో చికిత్స చేయాలి. ఈ మందులు కంటిలో ఇన్ఫ్లమేషనును పరిష్కరిస్తాయి, పునరావృత్తం కాకుండా నివారిస్తాయి.

ఆక్యులర్ టీబీ నిర్ధారణ

టీబీ బాక్టీరియా కంటి ద్రవాలలో అరుదుగా కనుగొనబడుతుంది. ఇది నిర్ధారణను లేదా చికిత్సను కష్టతరం చేస్తుంది. ఆక్యులర్ టీబీ ఉన్న రోగులలో చాలామందికి ఊపిరితిత్తులలో లేదా శరీరంలో మరోచోట ఏ లక్షణాలూ ఉండవు. శరీరంలోని ఇతర అవయవాలలో టీబీ నిర్ధారణకు ఉపయోగించే ప్రామాణిక పరీక్షలతో కంటిలోని టీబీని కనిపెట్టలేము. అందువలన, అది చాలావరకూ ఒక ఆప్థల్మాలాజిస్టుచే ఆక్యులర్ టీబీ ఉండగల సంభావ్యతను ఖచ్చితంగా అంచనావేయడంపై ఆధారపడి ఉంటుంది. కనీసం టీబీ స్థానికంగా ఉన్న దేశాలలో, ఆక్యులర్ టీబీ ఉన్న చాలామంది రోగులు (అందరూ కాకపోయినా) చాలా స్వాభావికమైన వైద్య ఫలితాలను కలిగుంటారు. వీటిని ఒక ఆప్థల్మాలజిస్ట్ సేకరించి, ఏ ఇతర ఇన్ఫెక్షన్ సంభావ్యతను తోసిపుచ్చడానికి ఒక రక్త లేదా చర్మ పరీక్ష చేసిన తరువాత కంటిలో టీబీ ఉనికిని నిర్ధారించగలరు. ఈ మార్గంలో పొరపాట్లు ఉన్నప్పటికీ, ఆక్యులర్ టీబీ నిర్ధారణ జరిగిన రోగులకు ఈ విధంగా యాంటీ-టీబీ చికిత్సలు బాగా పనిచేస్తున్నాయని ప్రపంచవ్యాప్త అధ్యయనాలు తెలుపుతున్నాయి. చికిత్స చేయకపోతే, లేదా సరైన చికిత్స జరగకపోతే, రోగులకు ఒకమాదిరినుంచి తీవ్రమైన దృష్టి వైకల్యం అభివృద్ధి చెందవచ్చు. దీని తిరోగమనం కష్టం కావచ్చు.

ఆక్యులర్ టీబీలో పరిశోధన

ఈ బాక్టీరియా కంటిలోనికి ఎలాగ ప్రవేశిస్తాయి అనేది ఆక్యులర్ టీబీలో కీలక పరిశోధనా ప్రశ్నలలో ఒకటి. ఈ ప్రశ్నకు సమాధానంకొరకు 1900 తొలిదశలో అమెరికాలోని పరిశోధకులు మొట్టమొదటిసారి ప్రయత్నించారు. వారు టీబీ బాక్టీరియాను కుందేళ్ళ రక్తంలోనికి ఇంజెక్ట్ చేసి, ఆ బాక్టీరియా కంటిలోనికి ప్రవేశించగలదని, మరియు మనుషులలో కనబడే వ్యాధివంటిదానికి కారణమవుతుంది. ఇది టీబీకి చికిత్స లేని సమయం మరియు అప్పుడు పాశ్చాత్య ప్రపంచంలో ప్రజా పరిశుభ్రతకూడా తక్కువగా ఉండేది. అందువలన, ఆ దేశాలలో అధిక సంఖ్యలో ప్రజలకు టీబీ ఇన్ఫెక్షన్

సంక్రమించింది, మరియు అందులో చాలామందికి ఆక్యులర్ టీబీకూడా వచ్చింది. అయినప్పటికీ, టీబీకి మొదటి ఔషధాలు 1940లలో వచ్చాయి మరియు ప్రజా పరిశుభ్రతకూడా మెరుగయింది. అందువలన, పాశ్చాత్య పరిశోధకులకు టీబీలో ఆసక్తి తగ్గిపోయింది మరియు ఆక్యులర్ టీబీ పరిశోధన మరుగుపడిపోయి, దాదాపు 100 సంవత్సరాలవరకూ ప్రశ్న సమాధానం లేకుండా మిగిలిపోయింది.

2009లో, లాస్ ఏన్జిలస్ లోని యూనివర్సిటీ ఆఫ్ సదర్న్ కాలిఫోర్నియాలో ప్రొఫెసర్ నర్సింగ్ రావు గిన్నీ పిగ్ కళ్ళల్లో టీబీని చూడాలని నిర్ణయించుకున్నారు. ఆ సమయంలో, జాన్స్ హాప్కిన్స్ యూనివర్సిటీ (బాల్టిమోర్, మేరీలాండ్)లోని పరిశోధకులు గిన్నీ పిగ్స్ లో టీబీ నిర్మాణాలను అధ్యయనం చేస్తున్నారు. శ్వాసకోశాలద్వారా టీబీ బాక్టీరియా ఉన్న ఏరోసోల్ తో ఈ జంతువులను ఇంఫెక్ట్ చేయడంవలన ఈ గిన్నీ పిగ్ నమూనా ప్రత్యేకం. ఇది మనుషులలో టీబీ ఇన్ఫెక్షన్ 'సహజ' మార్గాన్ని అనుకరించింది. ఈ గిన్నీ పిగ్స్ కనుగుడ్లను అమెరికా తూర్పు తీరం (బాల్టిమోర్) నుంచి పడమర (లాస్ ఏన్జిలస్)కు రవాణా చేయబడ్డాయి. అక్కడ ప్రొఫెసర్ రావు బృందం కంటి ఇన్ఫెక్షన్ లక్షణాలకొరకు వాటిని అధ్యయనం చేసారు. యాంటీ-టీబీ ఔషధాలతో త్వరితంగా చికిత్స చేయబడిన గిన్నీ పిగ్స్ కు కంటి ఇన్ఫెక్షన్ రాలేదని, చికిత్స చేయనివాటికి ఇన్ఫెక్ట్ చేసిన తరువాత దాదాపు రెండు నెలలకు కంటి ఇన్ఫెక్షన్ లక్షణాలను చూపించాయని గమనించారు. ఆవిధంగా వ్యక్తుల కళ్ళల్లోనికి టీబీ బాక్టీరియా ఎలాగ వచ్చిందనే కథ వెల్లడవడం మొదలైంది. శ్వాసకోశాలను ఇన్ఫెక్ట్ చేసిన బాక్టీరియాను శరీర రోగనిరోధక వ్యవస్థ నియంత్రించకముందే అవి రక్తప్రసరణలోనికి ప్రవేశించి. కంటిలోనికి దిగింది.

కానీ, ఒక ప్రశ్నకు ఇప్పటికీ సమాధానం లేదు. కన్ను అత్యంత రక్షిత అవయవం ("రోగనిరోధక ప్రత్యేకం" అని పిలువబడుతుంది). ఇది సూక్ష్మజీవులు లేదా రోగనిరోధక కణాలను సులభంగా కంటిలోకి ప్రవేశించకుండా నిరోధిస్తుంది. అటువంటప్పుడు, టీబీ బాక్టీరియా కంటిలోకి ఎలా ప్రవేశిస్తుంది? **మరింత అవగాహన కోసం, డాక్టర్ సౌమ్యవ బసు యూనివర్సిటీ ఆఫ్ కేంబ్రిడ్జ్ ప్రొఫెసర్ లలితా రామకృష్ణన్ నుండి సహాయం కోరారు.**

ప్రొఫెసర్ రామకృష్ణన్ టీబీ నిర్మాణాలలోనికి ప్రత్యేక అంతర్దృష్టులను అందించే జీబ్రాఫిష్ పిండంలోని టీబీ ఇన్ఫెక్షన్ ఒక నమూనాను రూపొందించారు. ప్రాథమికంగా గంగా జలాలలో దొరికే జీబ్రాఫిష్ (రెండు అంగుళాల చిన్న, చారల చేప) ప్రస్తుతం పరిశోధన అనేక రంగాలలో ఉపయోగించబడుతున్నాయి. ఈ చేపల పిండాలు నిజంగా ఆకర్షణీయమైనవి. ఫలదీకరణం జరిగిన మూడు రోజులలో వాటి కళ్ళు శరీర నిర్మాణపరంగా వయోజనుల కన్నుతో (రెటీనా అన్ని పొరలతో) సమానంగా ఉంటాయి. పరిశోధకులు రసాయన చికిత్స ద్వారా పిండాన్ని పారదర్శకంగా ఉంచగలరు మరియు వారి రోగనిరోధక కణాలకు ఫ్లోరోసెంట్ ట్యాగ్‌లను జోడించగలరు. ఇప్పుడు, మీరు టీబీ బ్యాక్టీరియాకు వేరే రంగు ఫ్లోరోసెంట్ ట్యాగ్‌ను జోడిస్తే, ఈ బ్యాక్టీరియా శరీరంలోని వివిధ కణాలతో ఎలా సంకర్షణ చెందుతుందో మైక్రోస్కోప్‌లో ప్రత్యక్షంగా చూడవచ్చు. తన ల్యాబ్‌లో ఆమె ఇన్ఫెక్ట్ చేసిన జీబ్రాఫిష్ పిండాల కళ్లను తనిఖీ చేయమని ప్రొఫెసర్ రామకృష్ణన్‌ను డాక్టర్ బసు ఒప్పించారు. ఇన్ఫెక్ట్ అయిన పిండాలలో దాదాపు 60% కంటిలో ఇన్ఫెక్షన్ మాత్రమే కాకుండా, వాటిలో కొన్ని కంటి

ఇన్ఫెక్షన్‌ను నియంత్రించడానికి రెటీనాలో గ్రాన్యులోమాస్ అని పిలువబడే రోగనిరోధక కణాల సమగ్రతను అభివృద్ధి చేస్తున్నాయని వారు కనుగొన్నారు.

కంటిలోనికి టీబీ బాక్టీరియా ఎలాగ ప్రవేశిస్తుందనే దానిపై మరింత అధ్యయనం చేయడానికి 2016 సంవత్సరంలో ఎల్ వి ప్రసాద్ నేత్ర వైద్య విజ్ఞాన సంస్థ భుబనేశ్వర్ ప్రాంగణంలో ఒక జీబ్రాఫిష్ లాబ్ స్థాపించింది. దేశంలో ఈవిధమైన ప్రత్యేక సౌకర్యం ఉన్న ఏకైక సంస్థ ఎల్విపిఇఐ. “టీబీ బాక్టీరియా తమంతట తాము లేదా రోగనిరోధక కణాలపై సవారిచేస్తూ (గ్రీక్ పౌరాణిక కధను అనుకరిస్తూ ట్రోజన్ హార్స్ నిర్మాణం అనబడుతుంది) కంటి అవరోధాలను దాటగలవని జీబ్రాఫిష్ లాబ్ లో మా ప్రయోగాలు నిరూపించాయి. ఈ బాక్టీరియా కంటి అవరోధాలను జయించి, ఆక్యులర్ టీబీ, కొరోడైటిస్ లేదా రెటినల్ వాస్క్యులైటిస్ వంటి అంధులను చేయగల వ్యాధులకు కారణమవగలదని విశ్వసించడానికి తగిన ఆధారాలు ఉన్నాయి,” అని వివరించారు డా బసు. ఇటీవలికాలంలో, డా బసు పరిశోధన నిజమైన ఆక్యులర్ టీబీ రోగులను (యాంటీ-టీబీ చికిత్స అవసరమైనవారు) ఇతరరకాల యూవైటిస్ ఉన్నవారినుంచి, కానీ సానుకూల టీబీ పరీక్షలనుంచి (యాంటీ-టీబీ చికిత్స అవసరం లేనివారు) వేరుచేయగల మార్గాలను అర్థంచేసుకోవడంపై దృష్టి సారించింది.

“ప్రపంచమంతటా ఆఫ్థల్మాలజీలో అత్యంత తీవ్ర పరిశోధన జరుపుతున్న అంశాలలో ఆక్యులర్ టీబీ ఒకటయింది. ప్రపంచమంతటినుంచి ఆఫ్థల్మాలజిస్టులు ఈ వ్యాధిగురించి ఒకరితోనొకరు సహకరిస్తున్నారు మరియు ఒకరినుంచి మరొకరు నేర్చుకుంటున్నారుకూడా. ఆక్యులర్ టీబీ నిర్ధారణ మరియు చికిత్సను ప్రామాణికం చేయడానికి ప్రభుత్వం ఇండియన్ ఎక్స్టాపల్మనరీ టీబీ (ఇండెక్స్-టీబీ) మార్గదర్శకాలవంటి ప్రయత్నాలను చేసింది. దీనిని ప్రపంచ ఆరోగ్య సంస్థ ఆమోదించిందికూడా. ఈ సమస్య ఉన్న రోగులకు వారి చూపు పునరుద్ధరించబడటానికి మరియు ఆరోగ్యకరమైన జీవితాన్ని గడపగలగటానికి భవిష్యత్తు ఖచ్చితంగా ఆశాజనకంగా ఉంటుంది”, అని ముగించారు **డా బసు**.

చిత్రాలు

ఎ. సర్పిజినస్-లైక్ కొరోడైటిస్ అని పిలువబడే కంటిలోపలి టీబీ ఇన్ఫెక్షన్
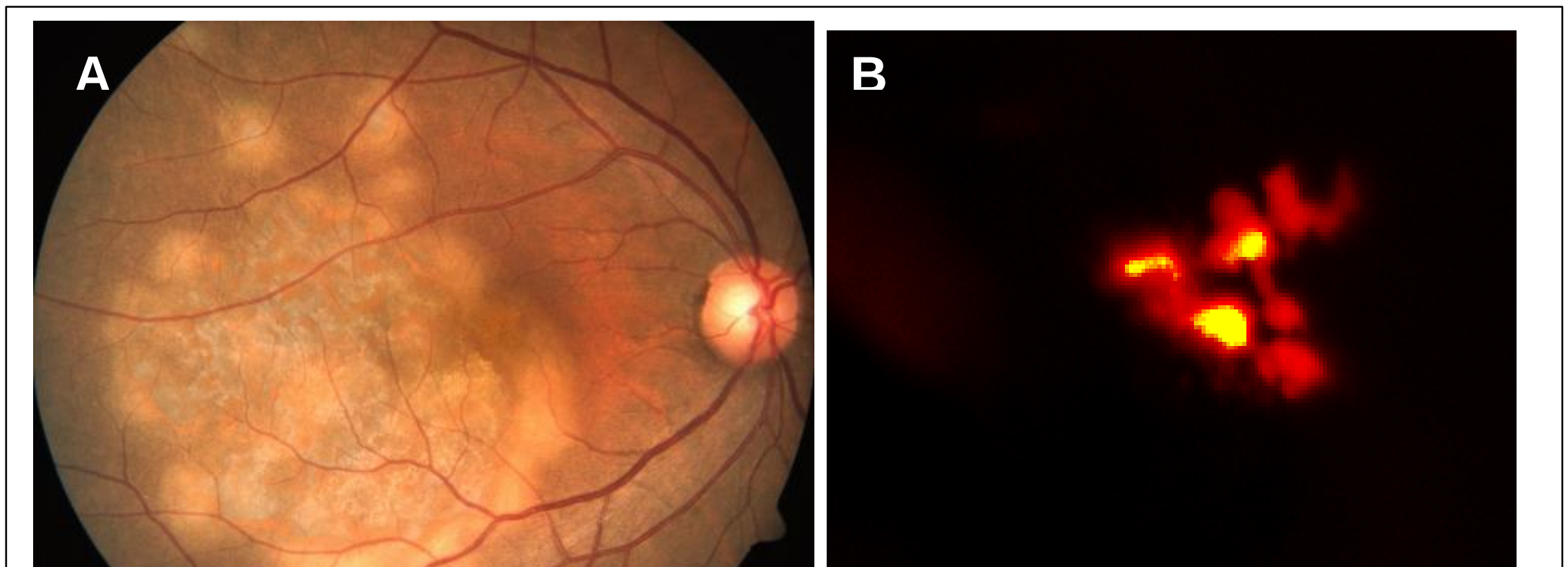
బి: ఫ్లోరెసెంట్-ట్యాగ్ చేయబడిన రోగనిరోధక కణాలు మరియు టీబీ బాక్టీరియా జీబ్రాఫిష్ పిండం కంటిలోపల ఒక గ్రాన్యులోమా ఏర్పరచడం. ఎరుపు ఫ్లోరోసెంట్ కణాలు మాక్రోఫేజెస్ అని పిలువబడే రోగనిరోధక కణాలు, ఇవి పసుపు-ఫ్లోరోసెంట్ టీబీ బ్యాక్టీరియాను చుట్టుముట్టాయి.